

Peculiaridades de los Dispositivos Implantables en Niños. Indicações, Técnica de implante y Resultados

Peculiarities of implantable devices in children: Indications, implantation technique and results

Peculiaridades dos Dispositivos Implantáveis em Crianças. Indicações, Técnica de implante e Resultados

Enrique Indalécio PACHÓN Mateo ¹, José Carlos PACHÓN Mateos ², Juan Carlos PACHÓN Mateos ³

Resumo: O implante de dispositivos em crianças é acompanhado de uma série de cuidados especiais, que inicia com a indicação adequada, passa por técnicas de implante aprimoradas e se completa pelo acompanhamento e programação específicos para esse grupo de pacientes. Quanto menor é o paciente, maiores são os riscos e mais desafiadoras as técnicas de implante. Apesar disso, é possível o implante dessas próteses mesmo em recém-nascidos. Há alguns anos, crianças de baixo peso eram invariavelmente submetidas à toracotomia para o implante epicárdico, com elevado índice de morbi-mortalidade, mas com melhorias nos eletrodos e dos geradores, atualmente preconizamos o implante endocárdico sempre que possível, e se não há necessidade de correções cirúrgicas adicionais, como no caso das cardiopatias congênitas. Felizmente, a maioria das indicações é relacionada aos marca-passos convencionais que são menores e de implante mais acessível. Aguardamos ansiosamente por eletrodos de menor perfil e geradores de menor volume, além de dispositivos para implante, como introdutores, bainhas e guias específicas para as crianças. Quase sempre somos obrigados a adaptar materiais e técnicas de adultos nas cirurgias de implante em crianças, o que promove um stress adicional quando indicamos uma cirurgia para um pequeno paciente. A resposta terapêutica, na nossa experiência é excelente, permitindo o desenvolvimento normal na maioria dos casos e uma excelente qualidade de vida, o que não seria possível sem o implante dessas próteses. Os ressincronizadores são raramente indicados nas crianças, assim como os desfibriladores, os quais, além de maiores, exigem o implante de maior número de eletrodos e mais calibrosos, além de resultar em terapias quase sempre traumáticas para essa faixa etária de pacientes, gerando graves problemas psicológicos que necessitam de acompanhamento especializado. Após o implante, a programação deve levar em conta a idade da criança, o peso, a demanda metabólica, as alterações miocárdicas concomitantes, o tratamento clínico associado e as limitações da prótese implantada. É nesta fase que podem ser corrigidas deficiências relacionadas ao procedimento cirúrgico e que exige grande treinamento e experiência do estimulista.

Descritores: Marca-passos; Crianças; Técnica de; Indicações e Resultados

Abstract: *Special care is needed for the implant of devices in children. This care includes the appropriate indication, perfected implantation techniques and specific monitoring and programming for this group of patients. The smaller the patient, the greater the risks are and the more challenging the implantation techniques. Nevertheless, it is possible to implant these prostheses even in newborns. A few years ago, underweight children were invariably submitted to thoracotomy for epicardial implantation with high morbidity and mortality, but with the recent improvements in electrodes and generators, we currently indicate endocardial implantation whenever possible. Thoracotomies are performed if additional surgical*

Trabalho realizado no Hospital do Coração de São Paulo (HCor)

1 - Especialista em Estimulação Cardíaca Artificial e Eletrofisiologia (Diretor do Serviço de Arritmias Pediátricas do HCor, Diretor do Serviço de Arritmias e Marca-passos do Hosp. Prof. Edmundo Vasconcelos)

2 - Especialista em Estimulação Cardíaca Artificial e Eletrofisiologia (Diretor do Serviço de Estimulação Cardíaca Artificial do Instituto Dante Pazzanese de Cardiologia de São Paulo. Diretor do Serviço de Eletrofisiologia, Marca-passo e Arritmias do Hospital do Coração, Hcor, São Paulo.)

3 - Especialista em Estimulação Cardíaca Artificial (Médico Coordenador do Serviço de Holter do Hospital do Coração, Hcor, São Paulo; Médico do Serviço de Estimulação Cardíaca Artificial do Instituto Dante Pazzanese de Cardiologia de São Paulo.)

Correspondência:

Enrique I. Pachón Mateo - Rua Juquis, 204 AP61 A, Indianópolis, São Paulo - SP, CEP: 04081-010 - F: (11) 5055 2212; e-mail: epachon@gmail.com

corrections are needed as in the case of congenital heart disease. Fortunately, most indications are for conventional pacemakers which are smaller and easier to implant. We are looking forward to the introduction of smaller electrodes and lower volume devices, as well as implant tools such as introducers, sheaths and specific guidewires for children. Often we are forced to adapt adult materials and surgical techniques for children, which causes additional stress when indicating surgery in small patients. The therapeutic response, in our experience is excellent, allowing normal development and in most cases an excellent quality of life, which would not be possible without the implantation of these prostheses. Resynchronization therapy and defibrillators are rarely indicated in children; the latter because they are larger and require the implantation of more and thicker electrodes which often results in trauma for this age group of patients causing severe psychological problems that need specialized treatment. After implantation, programming should take into consideration the child's age, weight, metabolic demand, concomitant myocardial pathologies, clinical therapy and the limitations of the implanted prosthesis. In this phase we can correct deficiencies related to the surgical procedure which requires extensive training and experience of the physician.

Keywords: Pacemaker, Children, Implantation technique, Pacemaker indications

.....

Resumen: El implante de dispositivos en niños está acompañado de una serie de cuidados especiales, que se inician con la indicación adecuada, pasan por técnicas de implante perfeccionadas y se completan por el seguimiento y la programación específicos para ese grupo de pacientes. Tanto menor es el paciente, mayores son los riesgos y más desafiantes las técnicas de implante. Pese a ello, es posible el implante de dichas prótesis incluso en recién nacidos. Hace algunos años, a los niños de bajo peso invariablemente se les sometía a la toracotomía para el implante epicárdico, con elevado índice de morbimortalidad, pero con mejoras en los electrodos y los generadores; actualmente preconizamos el implante endocárdico siempre que posible y cuando no hay la necesidad de correcciones quirúrgicas adicionales, como en el caso de las cardiopatías congénitas. Felizmente, la mayoría de las indicaciones está relacionada con los marcapasos convencionales, que son más pequeños y de implante más accesible. Aguardamos ansiosamente por electrodos de menor perfil y generadores de menor volumen, además de dispositivos para implante, como introductores, vainas y guías específicos para los niños. Muy a menudo, nos vemos obligados a adaptar materiales y técnicas de adultos en las cirugías de implante en niños, lo que promueve un estrés adicional cuando se le indica la cirugía a un pequeño paciente. La respuesta terapéutica, en nuestra experiencia, es excelente, en virtud de permitir el desarrollo normal en la mayoría de los casos y una excelente calidad de vida, lo que no sería posible sin el implante de esas prótesis. Los resincronizadores rara vez están indicados a los niños, así como los desfibriladores, los que, aparte de ser más grandes, demandan el implante de un mayor número de electrodos y que éstos sean de mayor calibre, además de resultar en terapias casi siempre traumáticas para ese rango de edad de pacientes, causando graves problemas psicológicos que necesitan seguimiento especializado. Tras el implante, la programación debe tener en cuenta la edad del niño, el peso, la demanda metabólica, las alteraciones miocárdicas concomitantes, el tratamiento clínico asociado y las limitaciones de la prótesis implantada. Es en esta fase, que exige mucho entrenamiento y experiencia del experto en estimulación cardíaca, que se pueden corregir las deficiencias relacionadas con el procedimiento quirúrgico.

Descritores: Marcapasos; Niños; Técnica de; Indicaciones y Resultados

Introdução

Assim como os adultos, as crianças também podem ser beneficiadas com dispositivos implantáveis tais como marca-passos, desfibriladores e até resincronizadores, desde que seguidos de forma rigorosa, os critérios de indicação. Afortunadamente, os dispositivos mais implantados em crianças são os marca-passos cardíacos convencionais, mas há situações

onde os desfibriladores e os resincronizadores podem e devem ser utilizados nesta população. Neste artigo, iniciaremos com a abordagem dos marca-passos, deixando também um espaço para discussão dos outros dispositivos.

Indicações de marca-passos em crianças

A causa mais comum de indicação de marca-passos em crianças é a bradicardia, a qual é definida

como sendo uma frequência cardíaca abaixo do considerado normal para a idade. Essa condição pode ser secundária a alterações na formação do estímulo (disfunção do nó-sinusal) ou dificuldade na condução do mesmo pelo sistema de condução (bloqueios atrioventriculares). Apesar da bradicardia ser menos comum em crianças, pode ser importante causa de morbidade e raramente de morte súbita. No geral, o risco de morte em crianças com bloqueio atrioventricular total (BAVT) está em torno de 5 a 8%, porém, com a possibilidade do implante de marca-passo nesses pacientes ou outros tratamentos, esse risco praticamente desaparece quando a avaliação é realizada em serviços habilitados. Devido a isso, é importante que o cardiologista clínico ou o cardiopediatra identifique qual o paciente seria de risco e deve ser encaminhado para intervenção terapêutica. A identificação da criança com bradicardia é um procedimento simples e pode ser realizado pela avaliação clínica e pelo eletrocardiograma (ECG) basal ou Holter de acordo com a idade:

Pelo eletrocardiograma⁽¹⁾:

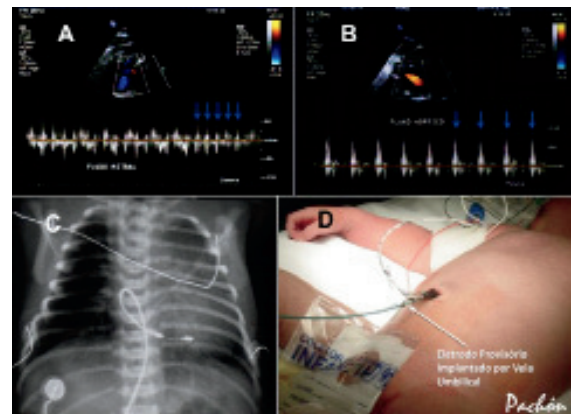
1. Recém-nascido até 3 anos: FC < 100 bpm;
2. 3 anos até 9 anos: FC < 60 bpm;
3. 9 anos até 16 anos: FC < 50 bpm.

Pelo Holter⁽²⁾ (diferente ao ECG ambulatorial por incluir as menores frequências que ocorrem geralmente durante o sono):

1. Recém-nascido até 2 anos: FC < 60 bpm no sono e FC < 80 bpm acordado;
2. 2 anos até 6 anos: FC < 60 bpm;
3. 6 anos até 11 anos: FC < 45 bpm;
4. 11 anos e acima (adolescentes): FC < 40 bpm;
5. Acima de 11 anos, atletas bem treinados: FC < 30 bpm.

Como a indicação de um dispositivo implantável é um procedimento invasivo e muitas vezes traumatizante para a criança, é necessário ter plena certeza de que o implante é indispensável para o paciente e que está sendo realizado no momento mais adequado. Alguns dados clínicos podem auxiliar nessa indicação e devem ser minuciosamente procurados no momento de se realizar a anamnese. Primeiramente, é imprescindível identificar se há sintomas relacionados com a bradicardia. Essa avaliação é frequentemente prejudicada devido ao fato de a criança adaptar-se com facilidade à condição de bradicardia e não referir sintomas.

Nesse caso, é importante comparar a criança com outras da mesma idade na procura de um rendimento físico inferior, mesmo na ausência de sintomas compatíveis. Avaliações clínicas periódicas observando o desenvolvimento físico e eventuais sintomas associados são imprescindíveis. A avaliação pelo ECG e pelo raio-x (RX) traz informações valiosas sobre o tamanho da área cardíaca, e temos em nosso serviço, rotineiramente indicado o implante do marca-passo mesmo em crianças bradicárdicas assintomáticas quando ocorre aumento da área cardíaca sem uma causa adicional bem definida. Mesmo na ausência de aumento da área cardíaca, qualquer sintoma quando claramente relacionado à bradicardia passa a ser indicativo do implante do marca-passo. No caso do BAVT congênito, o diagnóstico frequentemente é realizado mesmo antes do nascimento, durante o ultrassom obstétrico permitindo o acompanhamento frequente do feto, sua evolução clínica e programação para o parto em local com estrutura adequada para receber o recém-nascido (RN) bradicárdico, sendo às vezes necessário o implante de marca-passo provisório por veia umbilical (Figura 1) ou até mesmo o definitivo (Figura 2).



Figuras 1: Acima, ecocardiograma intra-útero em feto com bloqueio atrioventricular total congênito. Observar a diferença de frequências atrial (setas azuis em A) e ventricular (setas azuis em B). Abaixo, em C, raio-x do mesmo paciente após implante de eletrodo provisório por veia umbilical, e em D, aspecto externo do eletrodo

Para normatizar e orientar o cardiologista na indicação do marca-passo, a American College of Cardiology (ACC), American Heart Association (AHA) e a Heart Rhythm Society (HRS) revisaram as diretrizes de implantes nesses pacientes e publicaram em 2008 (Tabela 1). Essas diretrizes têm a vantagem de serem específicas para a população pediátrica.

Tabela 1: Diretrizes da *American College of Cardiology* (ACC), *American Heart Association* (AHA) e *Heart Rhythm Society* (HRS) de indicações para estimulação cardíaca artificial permanente em crianças, adolescentes e pacientes com doença cardíaca congênita⁽³⁾

Classe I - Há evidências e/ou concordância geral de que a estimulação permanente deve ser realizada em crianças, adolescentes e pacientes com doença cardíaca congênita nas seguintes condições:

Bloqueio atrioventricular de segundo grau, avançado ou de terceiro grau, que está associado com bradicardia sintomática, disfunção ventricular, ou baixo débito cardíaco. (Nível de evidência C)

Disfunção do nódulo sinusal com a correlação de sintomas durante bradicardia inadequada para a idade. A definição de bradicardia varia com a idade do paciente e a frequência cardíaca esperada. (Nível de evidência B)

Bloqueio atrioventricular de segundo grau avançado ou terceiro grau, no pós-operatório que não tem expectativa de resolução ou que persiste por pelo menos 7 dias após a cirurgia cardíaca. (Nível de evidência B)

Bloqueio atrioventricular de terceiro grau congênito, com ritmo de escape de QRS alargado, ectopia ventricular complexa, ou disfunção ventricular. (Nível de evidência B)

Bloqueio atrioventricular de terceiro grau congênito no bebê, com uma frequência ventricular inferior a 55 bpm ou com doença cardíaca congênita e uma frequência ventricular menor que 70 bpm. (Nível de evidência C)

Classe IIa - Baseado no peso da evidência ou opinião, é razoável realizar estimulação permanente em crianças, adolescentes e pacientes com doença cardíaca congênita nas seguintes condições:

Bradicardia sinusal resultante ao tratamento de arritmias atriais reentrantes; por lesão sinusal intrínseca ou secundária ao tratamento antiarrítmico. (Nível de evidência: C)

Bloqueio atrioventricular de terceiro grau congênito, após o primeiro ano de vida, com uma frequência cardíaca média inferior a 50 bpm, pausas súbitas no ritmo ventricular que são duas ou três vezes o comprimento do ciclo básico, ou sintomas, devido à incompetência cronotrópica. (Nível de evidência: B)

Bradicardia sinusal associada a cardiopatias congênitas complexas, com uma frequência cardíaca de repouso inferior a 40 bpm ou pausas no ritmo ventricular com duração superior a três segundos. (Nível de evidência: C)

Hemodinâmica prejudicada devido a bradicardia sinusal ou perda da sincronia atrioventricular. (Nível de evidência: C)

Síncope inexplicada em paciente com cirurgia cardíaca prévia congênita complicada por bloqueio atrioventricular total transitório, com bloqueio fascicular residual após uma avaliação cuidadosa para excluir outras causas de síncope. (Nível de evidência: B)

Classe IIb - O peso da evidência ou opinião é bem menos estabelecida, a estimulação permanente pode ser considerada em crianças, adolescentes e pacientes com doença cardíaca congênita nas seguintes condições:

Bloqueio atrioventricular de terceiro grau transitório, no pós-operatório que reverte para o ritmo sinusal com bloqueio bifascicular residual. (Nível de evidência: C)

<p>Bloqueio atrioventricular de terceiro grau congênito, em crianças assintomáticas ou adolescentes com uma frequência ventricular aceitável, QRS estreito, e função ventricular normal. (Nível de evidência: B)</p> <p>Bradicardia sinusal assintomática após correção cirúrgica de cardiopatia congênita, com uma frequência cardíaca de repouso inferior a 40 bpm ou pausas no ritmo ventricular de mais de 3 segundos. (Nível de evidência: C)</p>
<p><i>Classe III - Não há evidências e/ou concordância geral de que a estimulação permanente deve ser realizada em crianças, adolescentes e pacientes com doença cardíaca congênita nas seguintes condições:</i></p> <p>Bloqueio atrioventricular transitório no pós-operatório, com o retorno da condução atrioventricular normal em paciente assintomático. (Nível de evidência: B)</p> <p>Bloqueio bifascicular assintomático, com ou sem bloqueio atrioventricular de primeiro grau, após correção cirúrgica de cardiopatia congênita, na ausência de Bloqueio atrioventricular total prévio transitório. (Nível de evidência: C)</p> <p>Bloqueio atrioventricular do segundo grau tipo I, assintomático. (Nível de evidência: C)</p> <p>Bradicardia sinusal assintomática se a maior pausa é inferior a 3 segundos e a frequência cardíaca mínima é superior a 40 bpm. (Nível de evidência: C)</p>

No nosso meio, não existem diretrizes específicas para a indicação de implante de marca-passo cardíaco definitivo em crianças, mas há referência a este grupo de pacientes nas Diretrizes Brasileiras de Dispositivos Cardíacos Eletrônicos Implantáveis, publicada em 2007(4) conforme pode ser visto na Tabela 2.

Tabela 2: Diretrizes Brasileiras de Dispositivos Cardíacos Eletrônicos Implantáveis.

<p>1) Bloqueio atrioventricular 1º Grau</p> <p><i>Classe I</i> Nenhuma.</p> <p><i>Classe IIa</i> Irreversível, com síncope, pré-síncope ou tonturas, de localização intra ou infra-His e com agravamento por estimulação atrial ou teste farmacológico (Nível de evidência: C).</p> <p><i>Classe IIb</i> Com sintomas consequentes ao acoplamento atrioventricular anormal (Nível de evidência: C).</p> <p><i>Classe III</i> Assintomático (Nível de evidência: C).</p>
<p>2) Bloqueio atrioventricular 2º Grau</p> <p><i>Classe I</i> 1. Permanente ou intermitente, irreversível ou causado por drogas necessárias e insubstituíveis, independente do tipo e localização, com sintomas definidos de baixo fluxo cerebral ou insuficiência cardíaca consequentes à bradicardia (Nível de evidência: C); 2. Tipo II, com QRS largo ou infra-His, assintomático, permanente ou intermitente e irreversível (Nível de evidência: C); 3. Com flutter atrial ou fibrilação atrial, com períodos de resposta ventricular baixa, em pacientes com sintomas definidos de baixo fluxo cerebral ou insuficiência cardíaca consequentes à bradicardia (Nível de evidência: C).</p> <p><i>Classe IIa</i> 1. Tipo avançado, assintomático, permanente ou intermitente e irreversível ou persistente após 15 dias de cirurgia cardíaca ou infarto</p>

agudo do miocárdio - (Nível de evidência: C);

2. Tipo II, QRS estreito, assintomático, permanente ou intermitente e irreversível (Nível de evidência: C);

3. Com flutter atrial ou fibrilação atrial, assintomático, com frequência ventricular média abaixo de 40 bpm em vigília, irreversível ou por uso de fármaco necessário e insubstituível (Nível de evidência: C).

Classe IIb

1. Tipo avançado, assintomático, permanente ou intermitente e irreversível não relacionada à cirurgia cardíaca ou infarto agudo do miocárdio (Nível de evidência: C);

2. Tipo 2:1, assintomático, permanente ou intermitente e irreversível associado a arritmias ventriculares que necessitam de tratamento medicamentoso com fármacos insubstituíveis depressores da condução atrioventricular (Nível de evidência: C).

Classe III

Tipo I, assintomático, com normalização da condução atrioventricular com exercício ou atropina IV (Nível de evidência: C).

3) Bloqueio atrioventricular do 3º grau (total)

Classe I

1. Permanente ou intermitente, irreversível, de qualquer etiologia ou local, com sintomas de hipofluxo cerebral ou insuficiência cardíaca consequentes à bradicardia (Nível de evidência: C);

2. Assintomático, consequente a infarto agudo do miocárdio, persistente > 15 dias (Nível de evidência: C);

3. Assintomático, com QRS largo após cirurgia cardíaca, persistente > 15 dias, (Nível de evidência: C);

4. Assintomático, irreversível, com QRS largo ou intra/infra-His, ou ritmo de escape infra-His (Nível de evidência: C);

5. Assintomático, irreversível, QRS estreito, com indicação de antiarrítmicos depressores do ritmo de escape (Nível de evidência: C);

6. Adquirido, irreversível, assintomático, com frequência cardíaca média < 40bpm na vigília, com pausas > 3 segundos e sem resposta adequada ao exercício (Nível de evidência: C);

7. Irreversível, assintomático, com assistolia > 3 segundos na vigília (Nível de evidência: C);

8. Irreversível, assintomático, com cardiomegalia progressiva (Nível de evidência: C);

9. Congênito, assintomático, com ritmo de escape de QRS largo, com cardiomegalia progressiva ou com frequência cardíaca inadequada para a idade (Nível de evidência: C);

10. Adquirido, assintomático, de etiologia chagásica ou degenerativa (Nível de evidência: C);

11. Irreversível, permanente ou intermitente, consequente à ablação da junção do nó atrioventricular (Nível de evidência: C).

Classe IIa

1. Consequente à cirurgia cardíaca, assintomático, persistente > 15 dias, com QRS estreito ou ritmo de escape nodal e boa resposta cronotrópica (Nível de evidência: C);

2. Consequente à cirurgia cardíaca sem perspectiva de reversão < 15 dias (Nível de evidência: C);

3. Congênito assintomático, com QRS estreito, má resposta cronotrópica, sem cardiomegalia, com arritmia ventricular expressiva ou QT longo (Nível de evidência: C).

Classe IIb

Congênito, com QRS estreito, boa resposta cronotrópica, sem cardiomegalia, com arritmia ventricular expressiva ou QT longo (Nível de evidência: C).

Classe III

1. Congênito, assintomático, QRS estreito, com frequência apropriada para a idade e aceleração adequada ao exercício, sem cardiomegalia, arritmia ventricular e QT longo (Nível de evidência: C);

2. Transitório por ação medicamentosa, processo inflamatório agudo, cirurgia cardíaca, ablação ou outra causa reversível (Nível de evidência: C).

Técnicas de Implante

A técnica de implante do marca-passo em crianças depende fundamentalmente da experiência do serviço e do tamanho da criança. Rotineiramente, crianças de baixo peso (< 12 kg) ou recém-nascidas são submetidas à toracotomia devido às dificuldades técnicas em realizar a cirurgia endocárdica convencional⁽⁵⁾. Esta técnica é particularmente bem indicada quando a criança também será submetida a alguma correção de cardiopatia congênita, aproveitando-se o momento cirúrgico para implantar os eletrodos no epicárdio⁽⁶⁾. Habitualmente recomenda-se deixar pelo menos dois eletrodos implantados, pois, como é comum haver aumento de limiar de comando nesse tipo de implante, teríamos pelo menos outra opção antes de reintervir na criança. Normalmente o gerador não é implantado no mesmo momento, preferindo-se deixar um provisório até que se observe a boa evolução da criança. Os eletrodos epicárdicos são tunelizados e “sepultados” abaixo da pele do abdome, onde

será implantado o gerador em uma segunda etapa, através de um procedimento simples. No nosso serviço, temos implantado um gerador bicameral, com a saída atrial e ventricular conectadas aos dois eletrodos ventriculares, podendo-se escolher por programação e de forma não invasiva, qual dos eletrodos permanecerá estimulando. Adicionalmente, nos casos altamente dependentes e/ou com limiares elevados em ambos os eletrodos, optamos pela programação no modo DVIR com intervalo atrioventricular AV mínimo, em uma configuração de denominamos de estimulação bifocal de segurança^(7,8). Nessa condição, caso um dos eletrodos perca o comando, o outro permanecerá estimulando sem riscos para o paciente (Figura 2).

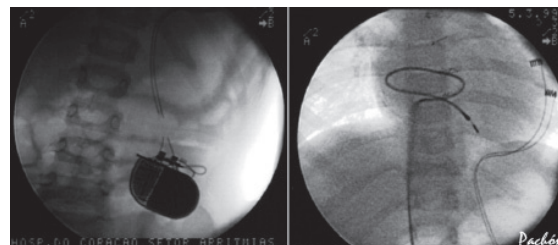


Figura 2: À esquerda, implante “bifocal de segurança” após 7 anos do implante. Nesta ocasião, a criança recebeu um “golpe de Kung-Fu” no abdome apresentando síncope. Observe que houve fratura dos dois eletrodos no local do trauma. À direita, implante endocárdico de emergência realizado na mesma criança, por via femoral, deixando-se uma grande alça no atrial direita (AD) para permitir o crescimento na adolescência

O implante dos eletrodos epicárdicos tem uma vantagem adicional: Como a distância entre o ventrículo direito (VD) e o abdome é pequena e varia pouco com o crescimento, não são necessárias manobras adicionais no implante para compensar o crescimento da criança. Já o implante endocárdico, por via femoral ou por via subclávia, exige que se deixe uma quantidade de eletrodo adicional⁽⁹⁾, geralmente uma alça no AD, para permitir sua adaptação ao crescimento da criança, como pode ser visto na Figura 3. O implante endocárdico é preferível, já que a estimulação é mais estável, evolui com melhores limiares, gera um QRS mais estreito e evita a abertura do tórax⁽¹⁰⁾. Esta tem sido a técnica preferida em nosso serviço e que tem mostrado excelente resultado, mesmo em RN.

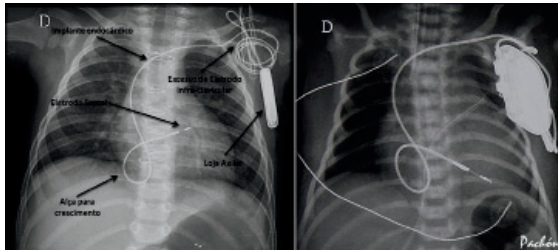


Figura 3: À esquerda, RX após implante endocárdico de marca-passo em criança. As setas mostram detalhes da técnica utilizada em nosso serviço no Hospital do Coração de São Paulo (HCor) e no Instituto Dante Pazzanese de Cardiologia (IDPC). À direita, mesma técnica utilizada em recém-nascido com 5 dias. O gerador implantado é específico para criança (Microny SR+® - St. Jude) e o eletrodo é de baixo perfil (Select Secure® - Medtronic). Observe o aumento da área cardíaca em decorrência da bradicardia persistente intraútero com desenvolvimento de insuficiência cardíaca congestiva (ICC)

Escolha do Modo de Estimulação

Quando a criança é muito pequena ou mesmo recém-nascida, o modo de estimulação mais aceito é o modo VVIR, selecionando-se desta forma o método mais seguro de estimulação e abrindo-se mão do sincronismo atrioventricular (AV). Com o crescimento da criança, e na fase de adolescência, na ocasião da troca do gerador por desgaste da bateria, pode-se optar pelo modo bicameral, acrescentando-se um eletrodo atrial e refazendo o sincronismo AV, que passa a ser mais importante nesta fase que o paciente se desenvolveu e exige mais do coração.

Conforme exposto anteriormente, e no caso do implante de dois eletrodos epicárdicos, o modo preferido em nosso serviço é o DVIR com intervalo AV mínimo, aumentando-se o grau de segurança da estimulação. Apesar de existirem modelos de marca-passos de pequenas dimensões e peso (Figura 3), temos preferido usar os modelos convencionais por terem maior durabilidade da bateria, sendo neste caso, implantados no abdome onde há espaço suficiente para alojar o gerador, mesmo de maior tamanho (Figura 4);

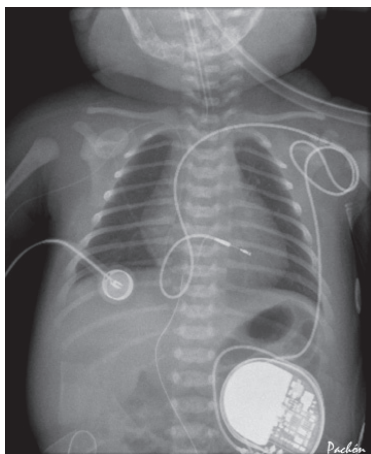


Figura 4: Raio-x de recém-nascido com 1 dia de vida, após implante de marca-passo endocárdico por via subclávia. Observar as alças deixadas no eletrodo para permitir sua adaptação ao rápido crescimento da criança e a tunelização até o abdome onde foi implantado um gerador convencional (Sensia SR® - Medtronic)

No caso de pacientes com BAVT congênito, que atingiram a adolescência ou a fase adulta em acompanhamento clínico e passam a ter indicação de marca-passo, temos preferido o modo DDDR, apesar da necessidade de mais um eletrodo, refazendo o sincronismo AV. Neste caso, não se deve ligar o modo sincronizado logo em seguida, pois o nodo sinusal ainda não é capaz de controlar o ritmo cardíaco adequadamente. Sugerimos que a programação inicialmente seja bem restritiva, limitando-se à condução AV máxima a 90 ou 100 bpm e aos poucos se aumente esse limite para que o nó sinusal reaprenda a comandar o ritmo cardíaco de forma satisfatória. Normalmente, nos primeiros meses após o implante, o nó sinusal mantém uma frequência muito elevada, mas progressivamente a frequência cai e normaliza após 4 a 6 meses de acompanhamento observando-se inclusive adequada resposta cronotrópica.

Resultados

Em nosso serviço, o implante de marca-passo em crianças tem sido gratificante, com excelentes resultados em longo prazo independente da etiologia e da faixa etária (Figura 5). Nos casos de BAVT congênito, a evolução é bastante satisfatória tendo ocorrido apenas um caso de infecção de loja, sendo necessária a remoção completa do sistema. Essa complicação está diretamente relacionada com os cuidados pós-operatório e ambulatorial, a qual depende muito da condição socioeconômica dos pais da criança. Nos casos em que o marca-passo foi implantado devido a bloqueios pós-correção cirúrgica de cardiopatias complexas, a evolução é excelente, de acordo com a patologia de base, que é a que limita a longa sobrevivência do paciente. Complicações comuns descritas na literatura, observadas também em nosso serviço como aumento do limiar de comando (11,4% - corrigido por programação), reposicionamento de eletrodo (4,2%), Fratura de eletrodo (7,14%), infecção (2,8%) e extrusão de gerador (0%) são às vezes mais frequentes na população infantil devido ao crescimento da criança, à facilidade de desenvolver fibrose e calcificação no sistema, e à excessiva fadiga mecânica a que essas próteses, particularmente os eletrodos, são submetidos. Inúmeras complicações adicionais são descritas na literatura, porém, a melhora das técnicas de implante nesta população de pacientes e o desenvolvimento de próteses específicas vêm melhorando significativamente a evolução⁽¹¹⁾. Considerando todos esses detalhes, sugerimos acompanhamento mais frequente desses pacientes na unidade especializada de avaliação.




Figura 5: Indicações de implante de marca-passo cardíaco definitivo no serviço de arritmias pediátricas do HCor (à direita) e distribuição dos implantes de acordo com a faixa etária (à esquerda)

Ressincronizadores e desfibriladores

Essas próteses mais complexas, apesar de terem indicações bem definidas, felizmente são pouco utilizadas na população infantil(12). O tamanho e o peso maior, mais eletrodos, eletrodos calibrosos e exigência de procedimentos de implante complexos, limitam a indicação a casos muito específicos. Em nosso serviço, os cardioversor-desfibrilador-implantáveis (CDIs) são utilizados com maior frequência em adolescentes com displasia arritmogênica do VD, taquicardia ventricular catecolaminérgica refratária a tratamento clínico e síndrome do QT longo com risco de morte súbita. As indicações são rigorosamente discutidas até a exaustão e todas as possibilidades terapêuticas são instituídas e otimizadas antes da indicação, pois, além de ser um procedimento agressivo, gera trauma psicológico adverso quando terapias de alta energia são deflagradas no paciente(13). Quando esgotadas as possibilidades de tratamento clínico, recomendamos as menores próteses, sempre que possível as mais simples e a regra é o implante submuscular que mantém a prótese mais protegida e esteticamente mais discreta.

Referências bibliográficas

1. Michaëlsson M, Engle MA. Congenital complete heart block: an international study of the natural history. *Cardiovasc Clin.* 1972;4(3):85-101.
2. Kugler JD. Sinus node dysfunction. In: *Pediatric Arrhythmias: Electrophysiology and Pacing.* Gillette PC, Garson AG Jr (Eds), WB Saunders, Philadelphia 1990. p.250.
3. Epstein AE, DiMarco JP, Ellenbogen KA, Estes NA 3rd, Freedman RA, Gettes LS, Gillinov AM, Gregoratos G, Hammill SC, Hayes DL, Hlatky MA, Newby LK, Page RL, Schoenfeld MH, Silka MJ, Stevenson LW, Sweeney MO, Smith SC Jr, Jacobs AK, Adams CD, Anderson JL,

Buller CE, Creager MA, Ettinger SM, Faxon DP, Halperin JL, Hiratzka LF, Hunt SA, Krumholz HM, Kushner FG, Lytle BW, Nishimura RA, Ornato JP, Page RL, Riegel B, Tarkington LG, Yancy CW; American College of Cardiology/ American Heart Association Task Force on Practice Guidelines (Writing Committee to Revise the ACC/AHA/NASPE 2002 Guideline Update for Implantation of Cardiac Pacemakers and Antiarrhythmia Devices); American Association for Thoracic Surgery; Society of Thoracic Surgeons. ACC/AHA/HRS 2008 Guidelines for Device-Based Therapy of Cardiac Rhythm Abnormalities: a report of the American College of Cardiology/American Heart Association Task Force on Practice Guidelines (Writing Committee to Revise the ACC/AHA/NASPE 2002 Guideline Update for Implantation of Cardiac Pacemakers and Antiarrhythmia Devices) developed in collaboration with the American Association for Thoracic Surgery and Society of Thoracic Surgeons. *J Am Coll Cardiol.* 2008;51(21):e1-62.

4. Martinelli Filho M, Zimerman LI, Lorga AM, Vasconcelos JTM, Rassi A Jr. Guidelines for Implantable Electronic Cardiac Devices of the Brazilian Society of Cardiology. *Arq Bras Cardiol.* 2007;89(6):e210-e238.

5. Cohen MI, Rhodes LA, Spray TL, Gaynor JW. Efficacy of prophylactic epicardial pacing leads in children and young adults. *Ann Thorac Surg.* 2004;78(1):197-202; discussion 202-3.

6. Zeltser I, Rhodes LA, Tanel RE, Vetter VL, Gaynor JW, Spray TL, et al. Postpericardiotomy syndrome after permanent pacemaker implantation in children and young adults. *Ann Thorac Surg.* 2004;78(5):1684-7.

7. Mateos JC, Albornoz RN, Mateos EI, Gimenez VM, Mateos JC, Pachón MZ, et al. Estimulação ventricular direita bifocal no tratamento da miocardiopatia dilatada com insuficiência cardíaca. *Arq Bras Cardiol.* 1999;73(6):485-91. [Internet] 2012 [acesso em 10 de março de 2012]. Disponível em: <http://www.arquivosonline.com.br/pesquisartigos/Pdfs/1999/v73n6/73060003.pdf>

8. Pachón Mateos JC, Albornoz RN, Pachón Mateos EI, Gimenez VM, Pachón MZ, Santos Filho ER, et al. Right ventricular bifocal stimulation in the treatment of dilated cardiomyopathy with heart failure. *Arq Bras Cardiol.* 1999;73(6):485-98.

-
9. Antretter H, Colvin J, Schweigmann U, Hangler H, Hofer D, Dunst K, et al. Special problems of pacing in children. *Indian Pacing Electrophysiol J.* 2003;3(1):23-33.
10. Molina JE, Dunnigan AC, Crosson JE. Implantation of transvenous pacemakers in infants and small children. *Ann Thorac Surg.* 1995;59(3):689-94.
11. Sachweh JS, Vazquez-Jimenez JF, Schöndube FA, Daebritz SH, Dörge H, Mühler EG, et al. Twenty years experience with pediatric pacing: epicardial and transvenous stimulation. *Eur J Cardiothorac Surg.* 2000;17(4):455-61.
12. Batra AS, Balaji S. Cardiac resynchronization therapy in children. *Curr Cardiol Rev.* 2009;5(1):40-4.
13. Eicken A, Kolb C, Lange S, Brodherr-Heberlein S, Zrenner B, Schreiber C, et al. Implantable cardioverter defibrillator (ICD) in children. *Int J Cardiol.* 2006;107(1):30-5