

# Diagnóstico Eletrocardiográfico de Infarto Agudo do Miocárdio em Portador de Marcapasso

Maria Eduarda Menezes de SIQUEIRA<sup>1</sup> Renato Santos Ferreira LEITE<sup>2</sup>  
Juan Carlos PACHÓN<sup>3</sup> José Carlos PACHÓN M.<sup>4</sup>

Relampa 78024-500

Siqueira MEM, Leite RSF, Pachón JC, Pachón M. JC. Diagnóstico eletrocardiográfico de infarto agudo do miocárdio em portador de marcapasso. Relampa 2010;23(3):115-118.

**RESUMO:** O diagnóstico de infarto agudo do miocárdio (IAM) ou isquemia em portadores de marcapasso é um desafio para o cardiologista. A decisão terapêutica mais adequada geralmente é baseada no eletrocardiograma, porém a presença do ritmo de marcapasso pode limitar seu valor diagnóstico. Relata-se o caso de um portador de marcapasso com diagnóstico de IAM e as dificuldades diagnósticas encontradas na interpretação eletrocardiograma.

**DESCRIPTORIOS:** infarto do miocárdio, marcapasso artificial, isquemia miocárdica.

## RELATO DO CASO

Paciente de 73 anos, admitido no pronto-socorro com dor precordial típica, de forte intensidade, sem irradiação e com evolução de duas horas. Antecedentes: ex-tabagista, portador de miocardiopatia chagásica (FE 42%), havia recebido implante de marcapasso (MP) 22 anos antes, por doença do nó sinusal. Fazia uso de amiodarona, na dose de 200 mg/dia. Exame físico: PA 100x60 mmHg, FC de 70 bpm, com sudorese acentuada e *facies* de dor. Ausculta cardíaca: sopro sistólico-diastólico de foco mitral +/4+, sem outras alterações. No momento da admissão, o eletrocardiograma (ECG) evidenciava ritmo de MP bicameral, com alternância de comando entre átrio e ventrículo e supradesnivelamento do segmento ST infero-látero-dorsal e infradesnivelamento nas deri-

vações antero-septais (figura 1A). Exames laboratoriais: creatinina 1,9 mg/dl, CK-MB 9 U/l, troponina 1,95 U/l. Hipótese diagnóstica: infarto agudo do miocárdio (IAM) em portador de MP, com batimentos espontâneos, batimentos de fusão e comandados pelo MP. O ECG com aposição de imã em D2 (figura 1B) revelou que o ECG prévio correspondia a batimento de fusão resultante de maior aberrância do complexo na frequência magnética e aumento do supradesnivelamento. Foi avaliada a possibilidade de realizar outro ECG, desta vez com MP desligado (figura 2), para confirmação diagnóstica. Desligado o MP, com uso de programador próprio, as alterações mantiveram-se. A cineangiocoronariografia evidenciou oclusão total proximal de artéria circunflexa. A angioplastia percutânea, para implante de *stent*, alcançou sucesso angiográfico.

Trabalho realizado no Instituto Dante Pazzanese de Cardiologia.

- (1) Especialista em Clínica Médica. Médica Residente de Cardiologia do Instituto Dante Pazzanese de Cardiologia.
  - (2) Cardiologista. Médico Residente do Setor de Marcapasso do Instituto Dante Pazzanese de Cardiologia.
  - (3) Cardiologista com especialização em Eletrofisiologia e Marcapasso. Médico Assistente do Setor de Marcapasso do Instituto Dante Pazzanese de Cardiologia.
  - (4) Cardiologista com especialização em Eletrofisiologia e Marcapasso. Chefe do Serviço de Marcapasso do Instituto Dante Pazzanese de Cardiologia. Diretor do Serviço de Eletrofisiologia Marcapasso e Arritmias do Hospital do Coração. Chefe do Serviço de Eletrofisiologia, Marcapassos e Arritmias do Hospital Professor Edmundo Vasconcelos.
- Endereço para correspondência: Av. Dr. Dante Pazzanese, 500. CEP: 04012-180. São Paulo - SP. Brasil.  
Artigo submetido em 09/2010 e publicado em 09/2010.

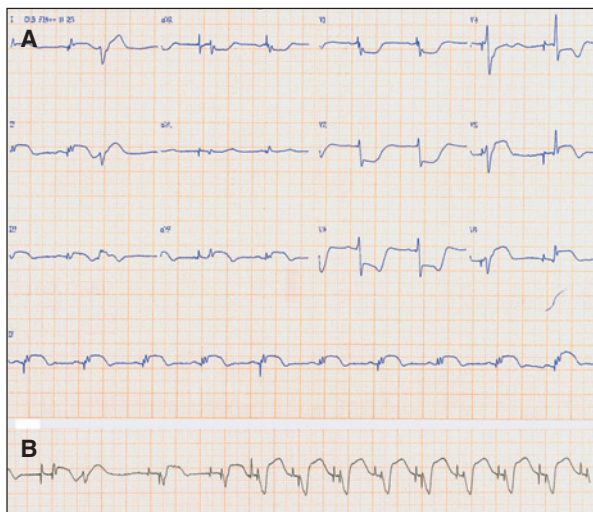


Figura 1 - A) ECG da admissão: Ritmo de marcapasso bicameral com alternância de comando em átrio e ventrículo apresentando supradesnivelamento do segmento ST inferolátero-dorsal e infradesnivelamento em derivações antero-septais. B) ECG com ímã em D2 evidenciando que o ECG prévio correspondia a batimento de fusão devido à maior aberrância do complexo na frequência magnética, além de demonstrar aumento do supradesnivelamento.

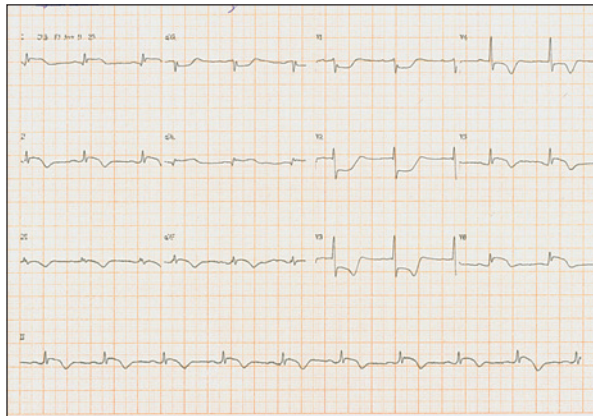


Figura 2 - ECG com marcapasso desligado demonstrando persistência das alterações.

## DISCUSSÃO

Com o crescimento do número de portadores de MP, o número de pacientes admitidos nos serviços de emergência com MP definitivo e sintomas sugestivos de IAM deve aumentar. A maioria dos implantes de MP é realizada em pacientes com mais de 70 anos e o risco de eventos coronarianos nessa faixa etária é alto<sup>1</sup>. Em estudo realizado por Brueck et al, 71 % dos pacientes com indicação para implante de MP e pelo menos um fator de risco para doença aterosclerótica coronariana apresentava estenose coronariana significativa<sup>2</sup>.

O diagnóstico de IAM ou isquemia em portadores de MP representa um desafio para o cardiologista.

Usualmente, a decisão terapêutica é baseada no ECG de 12 derivações, mas a presença do ritmo de MP limita o valor diagnóstico do exame. A inibição do MP para visualização do ritmo de base pode ser factível desde que utilizado um programador específico ou um MP provisório para estimular a parede torácica. Entretanto, não é recomendada na presença de bradicardia importante ou bloqueio atrioventricular total. A maioria dos critérios apresenta pouca sensibilidade, mas o diagnóstico pode ser realizado pela alta especificidade de alguns deles<sup>3</sup>. As dificuldades diagnósticas incluem:

- presença de atividade ventricular totalmente comandada pelo MP;
- presença de espícula unipolar distorcendo vetores iniciais do QRS;
- QS sem valor diagnóstico;
- batimentos de fusão, determinando padrão de pseudo-infarto;
- sinal de Cabrera super-diagnosticado;
- onda P retrógrada, mimetizando o sinal de Cabrera;
- dificuldade para diferenciar infarto agudo de um episódio antigo, que pode ser difícil pelo segmento ST;
- alterações do QRS geralmente não são úteis para IAM;
- mudanças frequentes no segmento ST;
- estímulo biventricular, que pode mascarar alterações do QRS;
- fenômeno de memória cardíaca e
- o fato de que nem todos os critérios de IAM em BRE são aplicáveis ao portador de MP.

## Critérios úteis no diagnóstico

As derivações V1, V2 e V3 podem exibir elevação significativa do segmento ST durante o estímulo artificial, na ausência de IAM ou isquemia. Por este motivo, o diagnóstico de IAM deve ser baseado em uma nova elevação de ST. Sgarbossa<sup>4</sup> avaliou o valor das anormalidades do segmento ST no diagnóstico de IAM em pacientes com ECG e ritmo de MP. O critério com maior especificidade (88%) e significância estatística foi a elevação de ST  $\geq 5$  mm, em sentido discordante da polaridade do QRS. Outras alterações de menor importância e com alta especificidade (82% e 94% respectivamente) incluíram a depressão de ST  $\geq 1$  mm em V1, V2 e V3 e a elevação de ST  $\geq 1$  mm em derivações com polaridade na mesma direção do QRS. Independente do IAM, a depressão do segmento ST concordante com o QRS pode ocorrer nas derivações V3 a V6 durante o estímulo artificial convencional do ventrículo direito<sup>5</sup>. A DAC é mais severa naqueles em que a discordância em relação à elevação de ST é maior ou igual a 5 mm<sup>6</sup>.

## Isquemia cardíaca

A elevação discordante do segmento ST ( $> 5$  mm) durante o estímulo ventricular, utilizada no diagnósti-

co de IAM, também pode ser usada para diagnosticar a isquemia miocárdica transmural reversível<sup>5</sup>. A depressão de ST nas derivações V1 e V2 raramente é normal. Nesses casos, deve-se considerar a presença de IAM anterior ou inferior e isquemia.

#### Sinal de Cabrera

É um sinal de baixa sensibilidade (27%) para IAM, cuja acurácia pode variar na identificação inter-observadores. É caracterizado por entalhe de aspecto serrilhado ( $\geq 50$  ms) na parte ascendente da onda S nas derivações V3 e V4<sup>4</sup>.

#### Memória cardíaca

A estimulação ventricular ectópica alarga o QRS e gera alterações na repolarização, deformando excessivamente o segmento ST e a onda T. Essa alteração persiste mesmo no ritmo próprio do paciente, com QRS estreito, devido ao fenômeno de memória cardíaca. A inversão da onda T induzida pelo MP é localizada com maior frequência nas derivações precordiais e inferiores. É necessário diferenciar a memória cardíaca da isquemia. Na memória cardíaca, durante o ritmo sinusal, a onda T aponta na mesma direção do QRS largo. Em outras palavras, durante o QRS estreito, a onda T segue o vetor do QRS do impulso anormal. Ao permitir a avaliação da despolarização espontânea, a inibição do MP pode exibir uma onda Q diagnóstica e elucidar o diagnóstico, superando as limitações geradas pela memória cardíaca.

#### Inibição do Marcapasso

Sempre que possível, deve-se tentar inibir o MP para visualizar o ritmo de base. Os melhores resultados são obtidos em pacientes com escape e QRS estreito, nos quais é possível realizar o diagnóstico eletrocardiográfico do IAM usando critérios clássicos, com os devidos cuidados em relação à memória cardíaca. Para visualizar o QRS intrínseco, deve-se

recorrer a um programador específico, o que requer equipamento adequado e médico com experiência em estimulação cardíaca, para que não ocorra atraso na terapia de reperfusão. Pode-se ainda recorrer a um MP provisório para estimulação da parede torácica ou estimulação transesofágica, na tentativa de que o MP detecte a estimulação e iniba-se. Nas próteses modernas, com sensibilidade programada em bipolar, esse tipo de inibição nem sempre é fácil de ser obtido.

#### CONCLUSÃO

O diagnóstico de IAM em portadores de MP é uma situação difícil e pode variar, a depender do fato do MP estar em ritmo de comando ou na presença de batimentos de fusão. O diagnóstico pode ser facilitado pelo uso de critérios de avaliação do segmento ST, que são altamente específicos, apesar de pouco sensíveis. Quando utilizados, podem reduzir ou até eliminar a necessidade de inibição do MP ou a espera de alterações eletrocardiográficas, permitindo o tratamento rápido e apropriado de pacientes com IAM.

No caso relatado, o portador de MP apresentava batimentos de fusão e batimentos próprios (último complexo em V4 a V6 na figura 1 A), com supradesnívelamento do segmento ST, elevação discordante do segmento ST maior ou igual a 5mm na derivação D2 no ECG com imã (diminuição do padrão de batimento de fusão, preenchendo o critério de Sgarbossa, conforme mostra a figura 1 B) e infradesnívelamento do segmento ST maior ou igual a 1mm nas derivações V1, V2 e V3, neste caso, entretanto, com batimentos de fusão, confirmando assim o diagnóstico de IAM.

Na tomada de decisão sobre a conduta terapêutica, é fundamental considerar a avaliação clínica do paciente e seus antecedentes mórbidos, valendo-se da experiência médica para confirmar o diagnóstico.

Relampa 78024-500

Siqueira MEM, Leite RSF, Pachón JC, Pachón M. JC. Electrocardiographic diagnosis of acute myocardial infarction in a patient with ventricular pacing. *Relampa* 2010;23(3):115-118.

**ABSTRACT:** The diagnosis of acute myocardial infarction and ischemia in pacemaker patients can be challenging. Usually, therapeutic decisions are based on electrocardiogram, but the presence of ventricular pacing limits its diagnostic value. We will describe a case of a patient with permanent pacemaker and acute myocardial infarction and the difficulties that can be found when using the electrocardiogram for the diagnosis.

**DESCRIPTORS:** myocardial infarction, artificial pacemaker, myocardial ischemia.

Relampa 78024-500

Siqueira MEM, Leite RSF, Pachón JC, Pachón M. JC. Diagnóstico electrocardiográfico de infarto agudo del miocardio en paciente portador de marcapasos. Relampa 2010;23(3):115-118.

**RESUMEN:** El diagnóstico de infarto agudo del miocardio o isquemia en pacientes portadores de marcapasos es un reto para el cardiólogo. La decisión de la terapéutica más adecuada está en general basada en el electrocardiograma; sin embargo, la presencia del ritmo de marcapasos puede limitar su valor diagnóstico. Relataremos el caso de un paciente portador de marcapasos con diagnóstico de infarto agudo del miocardio y las dificultades diagnósticas que pueden hallarse en el electrocardiograma.

**DESCRIPTORES:** infarto del miocardio, marcapasos artificial, isquemia miocárdica.

---

#### REFERÊNCIAS BIBLIOGRÁFICAS

- 1 - Samartín RC, Ferrer JM, Tello MJS, Mateas FR, Ojo González J. Spanish Pacemaker Registry. Fifth official report of the Spanish Society of Cardiology Working Group on Cardiac Pacing (2007). Rev Esp Cardiol 2008;61(12):1315-28.
- 2 - Brueck M, Bandorski D, Kramer W. Incidence of coronary artery disease and necessity of revascularization in symptomatic patients requiring permanent pacemaker implantation. Med Klin 2008;103(12):827-30.
- 3 - Barold SS, Wallace WA, ONG LS, Heinle RA. Primary ST and T wave abnormalities in the diagnosis of acute anterior myocardial infarction during permanent ventricular pacing. J Eletrocardiol 1976;9:387-90.
- 4 - Sgarbossa EB. Recent advances in the electrocardiographic diagnosis of myocardial infarction: left bundle branch block and pacing. Pacing Clin Electrophysiol 1996;19:1370-9.
- 5 - Sgarbossa EB, Pinski SL, Gates KB, et al. for the Gusto-1 Investigators. Early electrocardiographic diagnosis of acute myocardial infarction in the presence of a ventricular paced rhythm. Am J Cardiol 1996; 77:423-4.
- 6 - Caldera AE, Bryce M, Kotler M, et al. Angiographic significance of a discordant ST-segment elevation of R5 millimeters in patients with ventricular-paced rhythm and acute myocardial infarction. Am J Cardiol 2002;90:1240-3.