

# Taquicardia por uma Via Acessória Nodofascicular: Tratamento Definitivo Através da Ablação por Cateter (Radiofrequência)

Mitermayer Reis BRITO<sup>(1)</sup> Carlos Eduardo Souza MIRANDA<sup>(2)</sup> Vladimir Costa Val BARROS<sup>(3)</sup>

Reblampa 78024-299

Brito MR, Miranda CES, Barros VCV. Taquicardia por uma via acessória nodofascicular: tratamento definitivo através da ablação por cateter (radiofrequência). Reblampa 2001; 14(2): 80-84.

**RESUMO:** relata-se o caso de um paciente do sexo masculino submetido a ablação por cateter por radiofrequência de uma taquicardia por reentrada através de uma via acessória nodofascicular, refratária ao tratamento antiarrítmico farmacológico. Os autores descrevem dois tipos distintos de taquicardia e os seus respectivos mecanismos eletrofisiológicos: uma com via nodofascicular, que atua como "bystander" inocente, e outra que participa do circuito como via de condução anterógrada, tendo o feixe de His como via de condução retrógrada. A aplicação de energia de radiofrequência nas regiões posterior e médio-septal do átrio direito resultou na interrupção da condução pela via nodofascicular.

**DESCRITORES:** taquicardia, via acessória, ablação por radiofrequência.

## INTRODUÇÃO

Em 1937, Mahaim e Benatt<sup>1</sup> descreveram a existência de "ilhas" de tecido de condução do nó atrioventricular (AV) para o miocárdio ventricular. Estudos anatômicos subseqüentes demonstraram que é incomum a existência de uma continuidade verdadeira entre essas extensões de tecido de condução e o miocárdio ventricular.

Em 1971, Wellens<sup>2</sup> apresentou os resultados de um estudo eletrofisiológico detalhado, realizado em um paciente com essa conexão. Desde a primeira descrição, uma gama substancial de dados vem se acumulando, evidenciando a participação dessas fibras nas arritmias cardíacas.

Durante os estudos eletrofisiológicos, as propriedades de condução decremental (semelhante às do nó AV), associadas à observação de que a condução retrógrada ocorre somente através do nó AV, levaram os primeiros investigadores a concluir que essas fibras acessórias originavam-se no nó AV, conectando-o ao ventrículo direito, de acordo com a descrição histológica feita por Mahaim. Tal fato resultou na sua classificação como vias acessórias nodoventriculares ou fibras de Mahaim.

Em publicações mais recentes, as vias acessórias de Mahaim são descritas como conexões entre a parede lateral do átrio e o ápice do ventrículo direito (atrioventricular) ou o ramo direito do feixe de His (atriofascicular).

(1) Responsável pelo Serviço de Eletrofisiologia do Hospital Socor.

(2) Membro do Serviço de Eletrofisiologia do Hospital Socor.

(3) Médico do Hospital Socor.

Endereço para correspondência: Avenida do Contorno 6.777 sala 801. CEP: 30110-110. Belo Horizonte - MG. Brasil.

Trabalho recebido em 03/2001 e publicado em 06/2001.

Alguns tipos de arritmias têm sido descritas em pacientes com fibras nodofasciculares. A fibra de Mahaim pode participar como um componente do circuito da taquicardia, como ocorre na taquicardia por reentrada de Mahaim, em que a condução anterógrada ocorre sobre as fibras nodofasciculares e a retrógrada sobre o sistema His-Purkinje. Por outro lado, a fibra pode funcionar como um “bystander inocente” durante a reentrada no nó AV, flutter atrial, fibrilação atrial ou outras arritmias atriais.

Relata-se aqui o caso de um paciente submetido a ablação por cateter por radiofrequência de uma taquicardia por reentrada através de uma via acessória nodofascicular, refratária ao tratamento antiarrítmico farmacológico.

#### RELATO DO CASO

Um paciente do sexo masculino, com 26 anos de idade, foi admitido no hospital com história de episódios repetidos de taquicardia durante os 6 meses precedentes. A taquicardia era refratária a antiarrítmicos endovenosos (amiodarona, procainamida, adenosina, propafenona, verapamil), respondendo somente à cardioversão elétrica. Já haviam sido tentados vários tipos de antiarrítmicos orais e suas diversas combinações para a prevenção dos surtos de palpitações. O exame físico e os exames preliminares (holter, ecocardiograma e radiografia de tórax) não revelaram nenhuma anormalidade.

O paciente foi então submetido ao estudo eletrofisiológico, após jejum prolongado e sob sedação venosa com midazolam. Utilizando a técnica de Seldinger, três cateteres quadripolares foram introduzidos na veia femoral direita e posicionados na parede lateral alta do átrio direito, ao longo da valva tricúspide e no ápex do ventrículo direito. Um cateter adicional quadripolar foi introduzido na veia jugular interna direita e posicionado no seio coronário. As derivações de superfície V1, DI, DII, AVF, átrio direito alto, His, seio coronário e ventrículo direito foram registradas em um polígrafo TEB-SP 12/8 a uma velocidade de 100mm/s. Para a aplicação de energia de radiofrequência foi utilizado um cateter 7F/4mm (EP Technologies, Boston Scientific Corp, USA) e um gerador TEB.

#### RESULTADOS

Durante os registros de controle, os tempos de condução atrioventricular (AH) e de condução infra-nodal (HV) e a duração do QRS foram de 60, 50 e 100 ms, respectivamente. Em ritmo sinusal, a morfologia do complexo QRS mostrou-se praticamente normal com possibilidade de uma discreta pré-excitação ventricular.

Com o “overdrive” atrial crescente e extraestímulos atriais com prematuridade progressiva, o intervalo AH prolongou-se gradativamente até a deflexão do potencial de His migrar para dentro do QRS, o qual tornou-se progressivamente pré-excitado, resultando na morfologia de bloqueio do ramo esquerdo (figura 1).

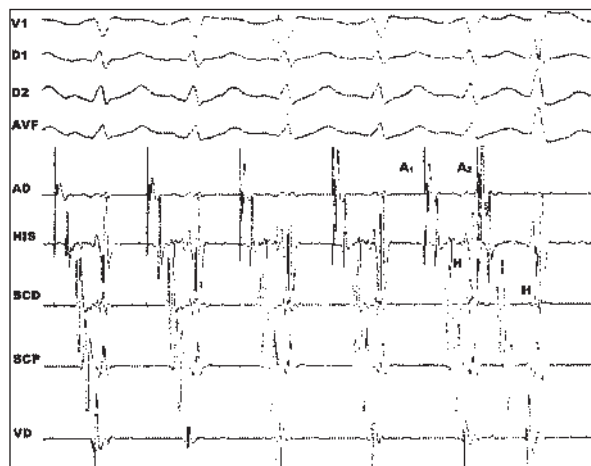


Figura 1 - Registro simultâneo das derivações de superfície V1, DI, DII, AVF e intracardíacas átrio direito alto (AD), His, seio coronário distal (SCD) e proximal (SCP) e ápex do ventrículo direito (VD). Durante o “pacing atrial” com comprimento de ciclo de 500ms. Um segundo extraestímulo atrial (A2) é introduzido com um tempo de acoplamento de 290ms. Ocorre o prolongamento do intervalo AH de 60 para 110ms e o deslocamento da deflexão hissiana para dentro da deflexão ventricular. O complexo ventricular resultante de A2 (V2) adquire a morfologia de bloqueio de ramo esquerdo.

Durante a estimulação atrial, na presença de extraestímulos atriais precoces e com a infusão de isoproterenol, observou-se a indução de dois tipos de taquicardia com morfologia de bloqueio de ramo esquerdo: a primeira com comprimento de ciclo de 300ms, frequência cardíaca de 200 bpm, menos pré-excitada, com padrão de QRS de rS em V6 e eixo do SÂQRS inferior (figura 2). Durante essa taquicardia, ocorreu uma dissociação AV intermitente e uma sequência de ativação atrial retrógrada mais precoce foi registrada na posição do cateter no nível do anel tricúspideo - cateter de His (figura 3).

Tais achados são consistentes com a taquicardia por reentrada no nó AV, resultando em bloqueio na “via comum superior” do circuito do nó AV durante a dissociação atrioventricular. A via nodofascicular atua como uma via “bystander inocente”, com condução anterógrada tanto para o feixe de His como para a via nodofascicular, resultando em batimentos ventriculares de fusão (figura 4).

Na vigência da segunda taquicardia com máxi-

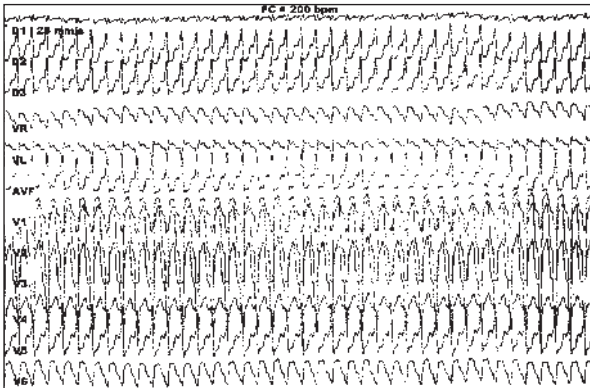


Figura 2 - ECG 12 derivações. Taquicardia induzida com estimulação cardíaca programada, morfologia de bloqueio de ramo esquerdo, SÂQRS inferior, frequência cardíaca de 200 bpm e padrão rS em V6.

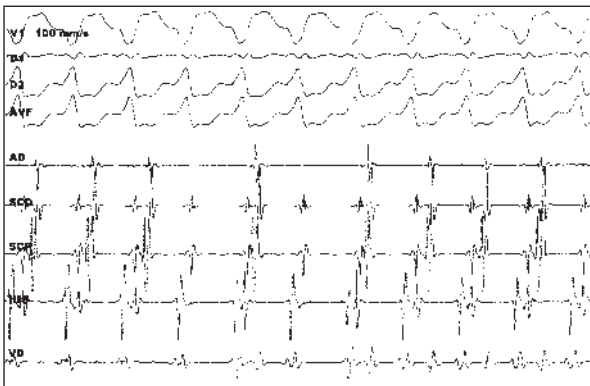


Figura 3 - Presença de dissociação atrioventricular intermitente com persistência da taquicardia induzida.

ma pré-excitação, sem fusão de batimentos, com comprimento de ciclo de 220ms e frequência cardíaca de 273 bpm, a deflexão do potencial de His acompanhou a ativação ventricular, com um intervalo de tempo constante de 45 ms, consistente com a ativação retrógrada do feixe de His (figura 5).

Esses resultados sugerem a existência de um mecanismo antidrômico, em que a condução anterógrada acontece pela via nodofascicular e a retrógrada pelo feixe de His.

Não foi possível antecipar o tempo de inscrição do complexo QRS na taquicardia, durante os extrastímulos atriais no átrio direito, com o nó AV refratário a condução atrioventricular. Tampouco foi possível registrar o potencial intracardíaco das fibras de Mahaim no anel tricúspideo.

Diante de tais achados, realizou-se a aplicação de energia por radiofrequência na região posterior e médio-septal no átrio direito, o que resultou na ablação completa da condução pela via nodofascicular.

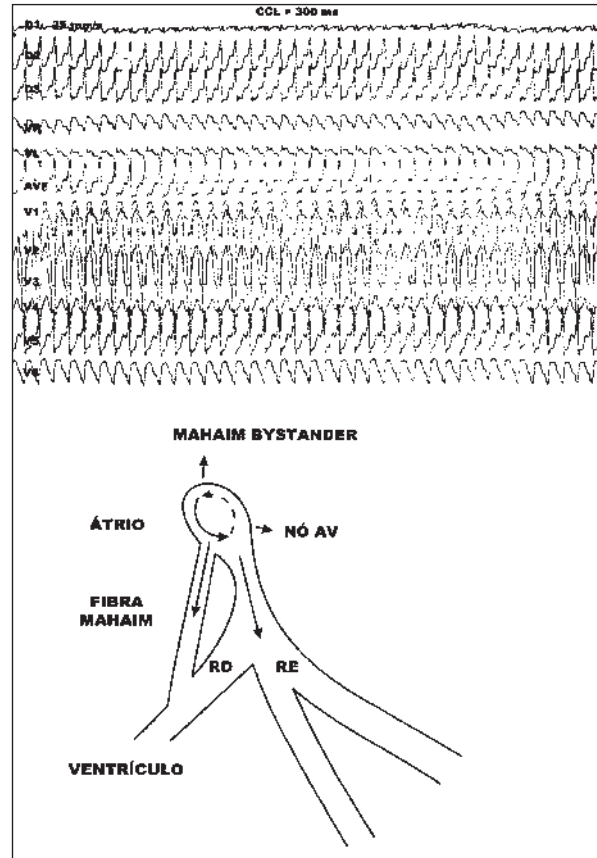


Figura 4 - Mecanismo provável da taquicardia, apresentando a via Mahaim como "bystander inocente".

## DISCUSSÃO

Poucos casos de taquicardias utilizando as fibras NF têm sido descritos com detalhes suficientes para permitir uma avaliação dos mecanismos envolvidos no circuito<sup>3,4</sup>. Os achados de aumento progressivo dos intervalos PR e AH, diminuição do intervalo HV e presença de pré-excitação ventricular com morfologia de bloqueio de ramo esquerdo são características de uma via acessória atriofascicular ou nodofascicular com conexão no ventrículo direito.

A presença do bloqueio de ramo esquerdo, associada à condução ventrículo-atrial 1:1 durante a taquicardia, sugere o diagnóstico diferencial de taquicardia supraventricular (atrial, intra-nodal, ou por uma via acessória anômala com condução retrógrada ventrículo-atrial), com padrão de aberrância de bloqueio de ramo esquerdo; taquicardia ventricular; ou taquicardia antidrômica. A taquicardia supraventricular com aberrância pode ser excluída pela demonstração da ausência de deflexão do potencial de His precedendo o complexo QRS. A taquicardia ventricular poderia ser associada às condições observadas na taquicardia aqui descri-

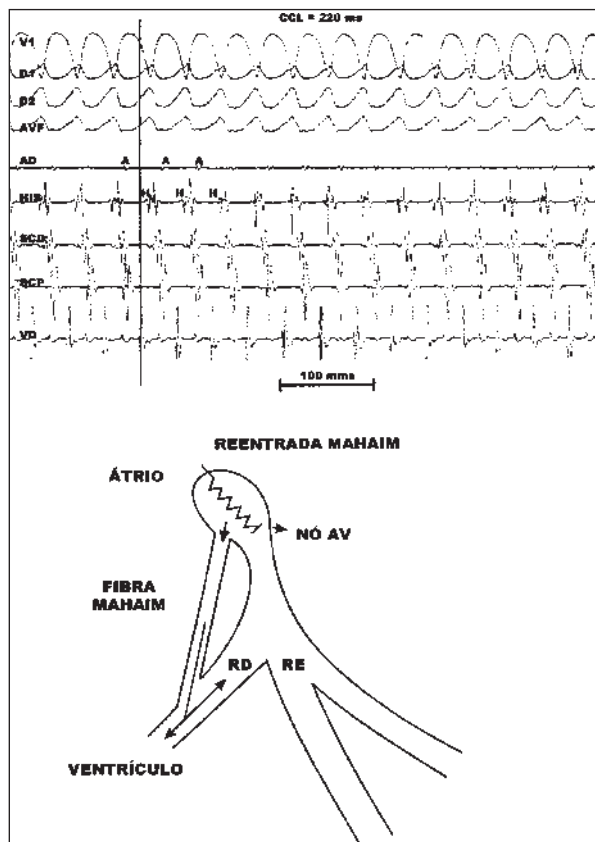


Figura 5 - Mecanismo de reentrada durante a taquicardia com máxima pré-excitação, com condução anterógrada pela via nodofascicular e retrógrada pelo feixe de His. Observa-se que a deflexão intracardiaca do ventrículo direito (linha reta contínua) antecede a deflexão hissiana.

ta: a ausência do potencial de His antes do QRS, a presença da deflexão de His “retrógrada e a dissociação AV.

Entretanto, neste caso, o bloqueio de ramo esquerdo durante a taquicardia pôde ser reproduzido pelo “pacing” atrial em vários comprimentos de ciclo.

Por outro lado, o prolongado atraso do intervalo entre os potenciais intracardíacos atrial e ventricular durante a taquicardia não é compatível com a taquicardia antidrômica, a qual utiliza uma via acessória de Kent para a condução anterógrada.

A identificação de fibras nodofasciculares (NF) durante os estudos com “pacing atrial” requer que sejam levados em considerações os vários mecanismos adicionais do circuito da taquicardia: o ritmo atrial, com a despolarização da fibra nodofascicular simplesmente como uma via “bystander”; o uso da fibra NF como uma via anterógrada do macrocircuito de reentrada, com condução retrógrada pelo sistema His-Purkinje, em que uma porção do circuito de reentrada fica limitada ao nó AV e, finalmente, o circuito de reentrada limitado ao nó AV, com despolarização da fibra NF como um “bystander”.

Se a presença da dissociação atrioventricular pode ser demonstrada durante a taquicardia, o mecanismo de participação atrial pode ser excluído.

Finalmente, a ausência de condução pela via anômala nodofascicular e da reindução da taquicardia após as aplicações por cateter por radiofrequência nas regiões póster e médio-septal do átrio direito, corroboraram o diagnóstico da presença de uma via acessória nodofascicular do tipo Mahaim.

Reblampa 78024-299

Brito MR, Miranda CES, Barros VCV. Mahaim's nodofascicular accessory pathway tachycardia: definitive treatment by radiofrequency catheter ablation. Reblampa 14(2): 80-84.

ABSTRACT: case report of a patient who underwent a radiofrequency catheter ablation of a reentrant tachycardia by a nodofascicular accessory pathway, refractory to pharmacologic antiarrhythmic treatment. The authors describe two different types of tachycardia and their electrophysiologic mechanisms: one with a nodofascicular fiber as an “innocent bystander” and the other as a part of the circuit as anterograde conduction and the His bundle as a retrograde conduction. Radiofrequency catheter ablation was performed in the posterior and medioseptal portion of the right atrium, with absence of conduction by the nodofascicular fiber.

DESCRIPTORS: tachycardia, accessory pathway, radiofrequency ablation.

#### REFERÊNCIAS BIBLIOGRÁFICAS

- 1 Mahaim I, Benatt A. Nouvelles recherches sur les connections superieures de la branche gauche du faisceau de His-Tawara avec cloison interventriculaire. *Cardiologia*. 1938; 1:61.
- 2 Wellens HJJ. *Electrical Stimulation of the Heart in the study and treatment of tachycardias*. Baltimore, University Park Press, 1971 p. 97.
- 3 Gallagher J, Smith W, Kasell J, Benson D, Sterba R, Grant A. *Circulation* 1981; 64(1): 176.
- 4 Morady F, Scheinman M, Gonzalez R, Hess D. His ventricular dissociation in a patient with reciprocating tachycardia and a nodoventricular bypass tract. *Circulation* 1981; 64(4): 839.